

**MVDr. Zdeněk Novotný**

**- soudní znalec v oboru zemědělství, odvětví veterinářství**

Kontaktní adresa: Dlouhá 29, 678 01 Blansko

Telefon: 731 732 733; e-mail: zdeneknovotny@seznam.cz; IČO: 18 29 31 42; nejsem plátcem DPH

## **ZNALECKÝ POSUDEK**

**číslo: ZP 19/23**

### **STANOVENÍ PŘÍČINY ÚHYNU NALEZENÉHO KADÁVERU**

**k vyžádání**

**POLICIE ČESKÉ REPUBLIKY**

**KŘP JIHOMORAVSKÉHO KRAJE**

**Územní odbor SKPV**

**1. oddělení obecné kriminality**

**KRÁTKÁ 23**

**621 00 BRNO**

**Čj.: KRPX-2458-4-6-TČ-2019-poř. č. 389**

**Počet stran:** 16 (*šestnáct*)

**Počet vyhotovení:** 2x – písemně pro zadavatele

1x – elektronicky CD

1x – kopie archiv znalce

Fakturační adresa:

POLICIE ČESKÉ REPUBLIKY

KŘP JIHOMORAVSKÉHO KRAJE

KRÁTKÁ 23

621 00 BRNO

Znalecký posudek byl zpracován na základě vyžádání písemným opatřením **POLICIE ČESKÉ REPUBLIKY – KŘP Jihomoravského kraje, Územní odbor SKPV, 1. oddělení obecné kriminality, Krátká 23, 621 00 Brno, Čj.: KRPX-2458-4-6-TČ-2019-poř. č. 389 ze dne 12. 9. 2019**, o příbrání znalce podle §105 odst. 1 trestního řádu (TŘ) vzhledem k tomu, že podle § 158 odst. 3 TŘ byly dne 10. 9. 2019 na základě oznámení strážníků MP zahájeny úkony trestního řízení ve věci podezření ze spáchání trestného činu pytláctví neznámým pachatelem podle §304 zákona č. 40/2009 Sb., trestní zákoník. Dle (1) Kdo neoprávněně loví zvěř nebo ryby v hodnotě nikoli nepatrné nebo ukryje, na sebe nebo jiného převede nebo přechovává neoprávněně ulovenou zvěř nebo ryby v hodnotě nikoli nepatrné, bude potrestán odnětím svobody až na dvě léta, zákazem činnosti nebo propadnutím věci. Soud žádá znalce o podání odborného vyjádření k případu č. j. KRPX-2458-4-6-TČ-2019-poř. č. 389, tedy k nálezů těla upytlačeného zvířete.

Uvedené materiály byly znalci doručeny dne 13. 9. 2019.

**Znalec obdržel následující podklady pro vypracování znaleckého posudku:**

- Kadáver zvířete bez hlavy
- Protokol z ohledání místa činu (příloha 1)
- Fotodokumentace místa činu (příloha 2)
- Situační náčrtek místa činu (příloha 3)

**Znalci bylo uloženo posoudit a zodpovědět následující otázky:**

- 1. Proved'te patologicko-anatomické vyšetření předloženého kadáveru a uveďte, o jaký konkrétní druh zvířete se jedná, včetně určení jeho pohlaví a věku.*
- 2. Jaká byla doba a bezprostřední příčina smrti zvířete?*
- 3. Jaký byl výživný stav zvířete a jeho tělesná kondice?*
- 4. Byla v místě možného zástřelu nalezena střela? Pokud ano, proved'te její zajištění k dalšímu eventuálnímu zkoumání.*
- 5. Uveďte další zjištěné skutečnosti, které považujete za důležité.*

## **VLASTNÍ POSUDEK:**

### **Nález:**

Dne 13. 9. 2019 byl znalci doručen kadáver zvířete nalezeného bez hlavy společně s protokolem z ohledání místa činu, fotodokumentací a situačním náčrtem místa činu. Dne 14. 9. 2019 bylo provedeno patologicko-anatomické vyšetření (protokol PA 258/19; příloha 4) a RTG vyšetření kadáveru (příloha 5). Patologicko-anatomickým vyšetřením bylo zjištěno rozsáhlé traumatické poškození spodiny těla a orgánů dutiny hrudní a břišní. Toto poranění bylo způsobeno silnou ránou tupým předmětem, předpokládám, že se jednalo o srážku s automobilem. Na RTG nebyla prokázána žádná fraktura, přítomnost projektilů ani cizích těles. Zvíře (srnec) nebylo označeno čipem ani identifikační značkou.

**K otázce 1. *Proveďte patologicko-anatomické vyšetření předloženého kadáveru a uveďte, o jaký konkrétní druh zvířete se jedná, včetně určení jeho pohlaví a věku.***

Patologicko-anatomickým vyšetřením bylo zjištěno rozsáhlé polytrauma způsobené silnou ránou tupým předmětem. Vzhledem k tomu, že tělo zvířete bylo nalezeno bez hlavy, není možné určit jeho stáří.

### **Odpověď č. 1**

Jedná se o zvíře druhu srnec evropský (*Capreolus capreolus*), samce. Tento kus je v dospělém věku, přesné stáří však kvůli nepřítomnosti hlavy nelze určit.

**K otázce 2. *Jaká byla doba a bezprostřední příčina smrti zvířete?***

Ze závěru protokolu č. PA 258/19 o patologicko-anatomickém vyšetření (příloha 4) vyplývá, že bezprostřední příčinou smrti zvířete bylo rozsáhlé traumatické poškození spodiny těla a orgánů dutiny hrudní i břišní. Toto polytrauma bylo způsobeno silným úderem tupým předmětem. S největší pravděpodobností se jedná o kus sražený automobilem.

### **Odpověď č. 2**

Z patologicko-anatomického nálezu usuzuji, že ke smrti zvířete došlo do 24 hodin před nálezem kadáveru. Bezprostřední příčinou smrti byla s největší pravděpodobností srážka s automobilem.

**K otázce 3 *Jaký byl výživný stav zvířete a jeho tělesná kondice?***

Tělesná kondice zvířete je hodnocena na stupnici 1 až 10, kdy 1 = kachexie, 10 = obezita.

**Odpověď 3.**

Výživný stav zvířete před úhynem byl velmi dobrý, tělesnou kondici hodnotím 6 body.

**K otázce 4.** *Byla v místě možného zástřelu nalezena střela? Pokud ano, proveďte její zajištění k dalšímu eventuálnímu zkoumání.*

Při patologicko-anatomickém, ani při RTG vyšetření nebyly nalezeny známky ukazující na to, že zvíře bylo zastřeleno.

**Odpověď 4.**

V těle zvířete nebyla nalezena žádná střela ani známky po střelném poranění.

**K otázce 5.** *Uveďte další zjištěné skutečnosti, které považujete za důležité.*

**Odpověď 5.**

Nebyly zjištěny žádné další důležité skutečnosti.

**ZNALECKÁ DOLOŽKA:**

Znalecký posudek jsem podal jako znalec jmenovaný rozhodnutím Okresního soudu Brno-město ze dne 26. 7. 2001 pod Čj.: Spr. 854/01 pro obor zemědělství odvětví veterinářství.

Ve smyslu ustanovení §127a novely občanského soudního řádu č. 218/2011 Sb. prohlašuji, že jsem si vědom následků vědomě nepravdivého znaleckého posudku.

Znalecký úkon je zapsán pod pořadovým číslem ZP 19/23 znaleckého deníku.

*Otisk znalecké  
pečeti*

*Novotný Z.*

**V Blansku 20. 9. 2019**

**MVDr. Zdeněk Novotný**

Nedílnou součástí tohoto posudku je 11 stran přílohy.

## PŘÍLOHA

### Příloha 1: Protokol z ohledání místa činu

POLICIE ČESKÉ REPUBLIKY  
Krajské ředitelství policie Jihomoravského kraje  
Územní odbor SKPV  
1. oddělení obecné kriminality  
Krátká 23, 621 00 Brno

Č. j.: KRPX-2458-4-6-TČ2019-poř. č. 389

Brno, 10. 9. 2019

#### **PROTOKOL O OHLEDÁNÍ MÍSTA ČINU**

(§113 trestního řádu)

##### **I.**

##### **Ohledání provedli:**

pprac. Jan Ostružina, vrchní asistent OO PČR Brno  
nstržm. Tomáš Smílek, asistent OO PČR Brno  
nprac. Ondřej Sokol, technik SKPV Brno

##### **Důvod ohledání:**

Podezření ze spáchání trestného činu pytláctví neznámým pachatelem

##### **Místo ohledání:**

Šakvice, 625 45 (viz náčrtek místa činu)

##### **Podmínky při ohledání:**

Jasno, 28 °C

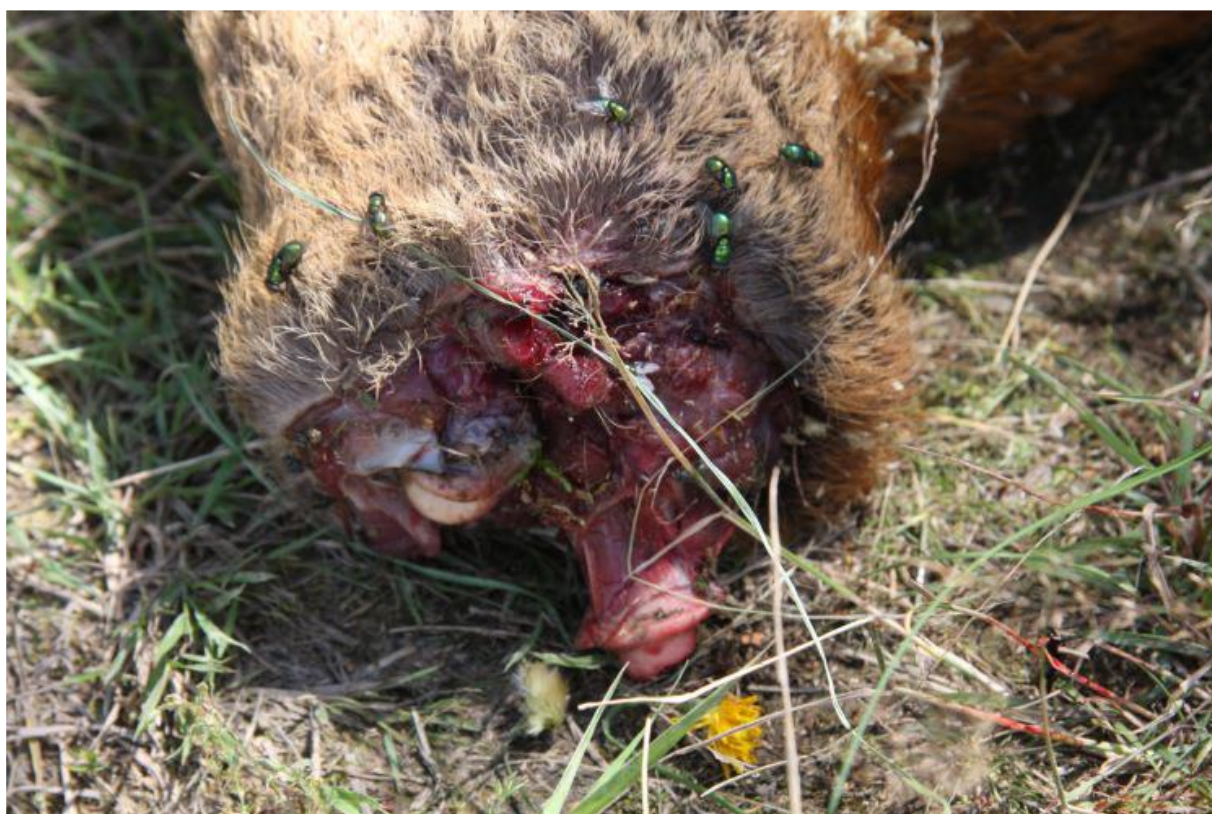##### **II.**

Místo ohledání se nachází u polní cesty mezi obcemi Šakvice a Starovičky. K tomuto místu jsme se dostali z obce Šakvice, kdy po průjezdu obcí se dojede k lesu. Po průjezdu lesem se odbočí vlevo na polní cestu a po pravé straně se nachází pole s obilím. Po cestě pokračujeme cca 300 m, kde se nachází remízek. U tohoto remízku bylo nalezeno tělo spárkaté zvěře bez hlavy. Hlava je uříznuta neznámým předmětem zhruba v polovině krku. Hlava se na místě nálezu ani v přilehlém okolí nenachází. Tělo je položeno na travnatém porostu. Na levé zadní hýždí se nachází viditelný otvor od neznámého předmětu. Při ohledání místa činu byla pořizena fotodokumentace. Byla zajištěna biologická stopa č. 1 – kadáver zvířete.

Ohledání místa činu bylo ukončeno dne 10. 9. 2019 v 13:30 hodin.

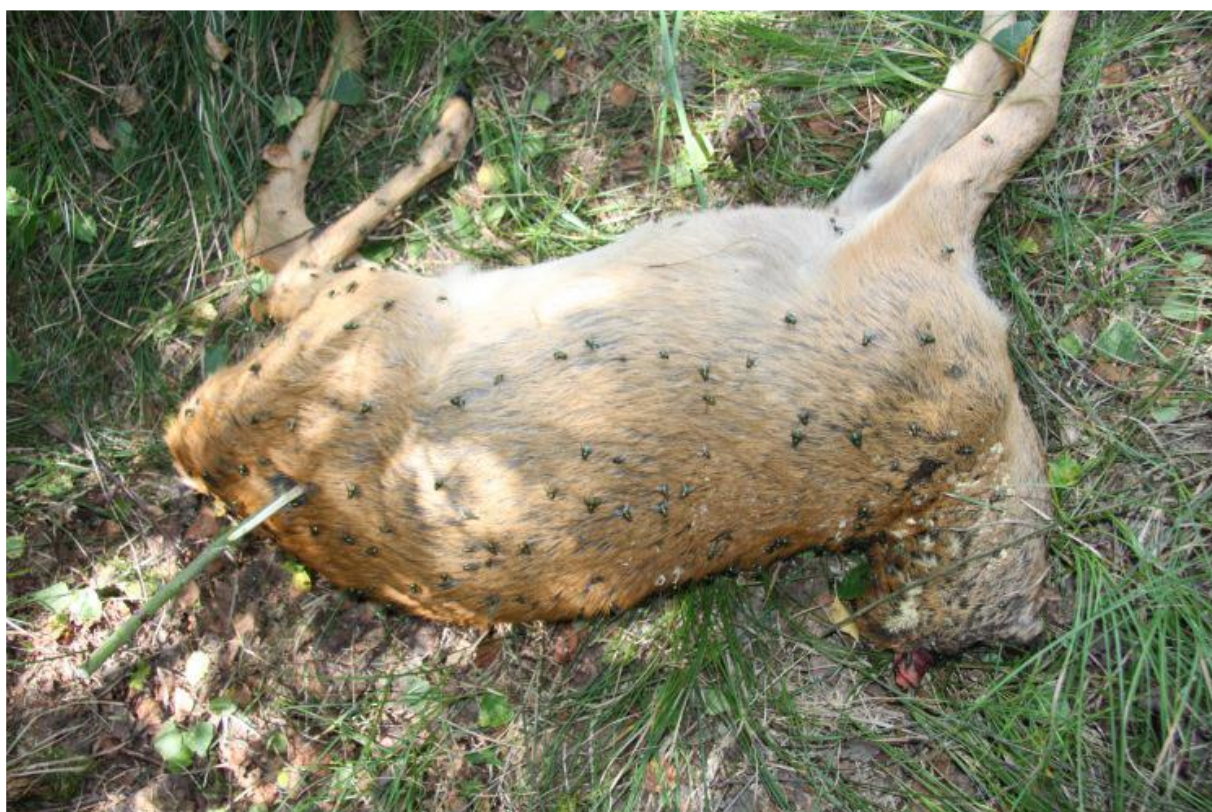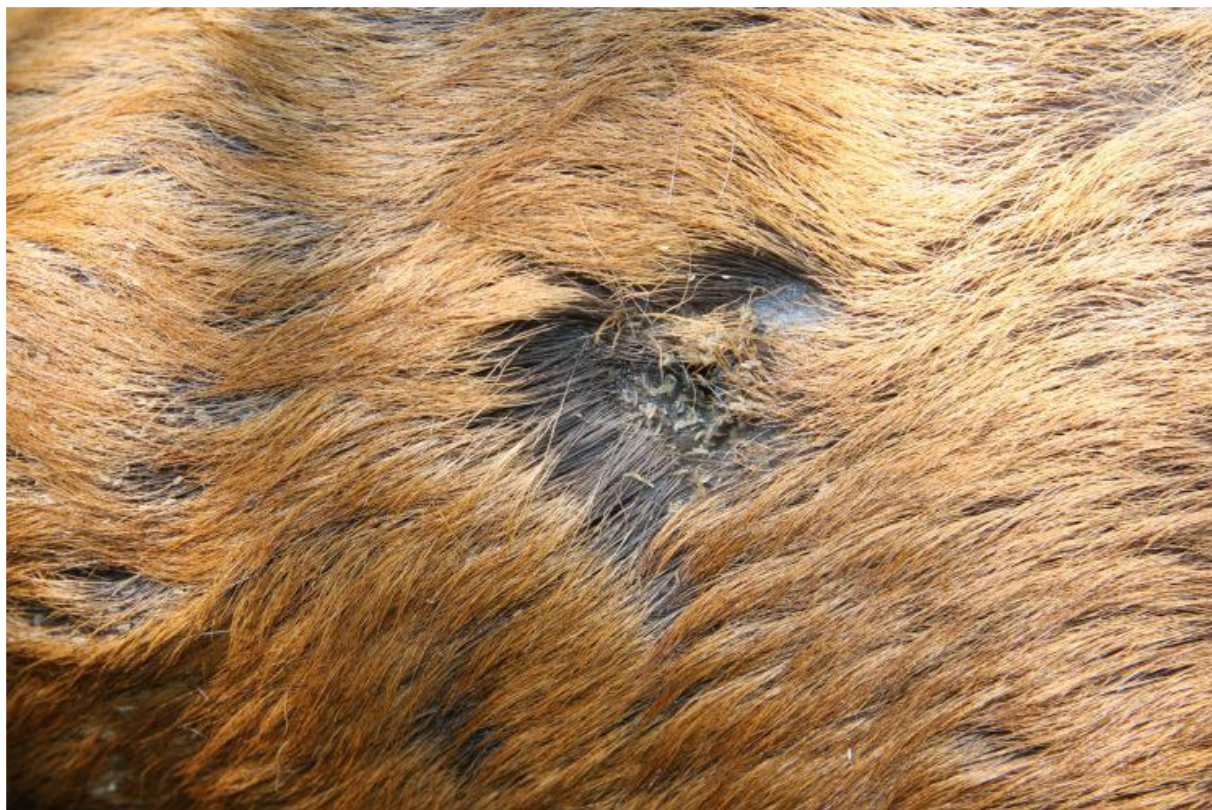**Příloha 2: Fotodokumentace místa činu**



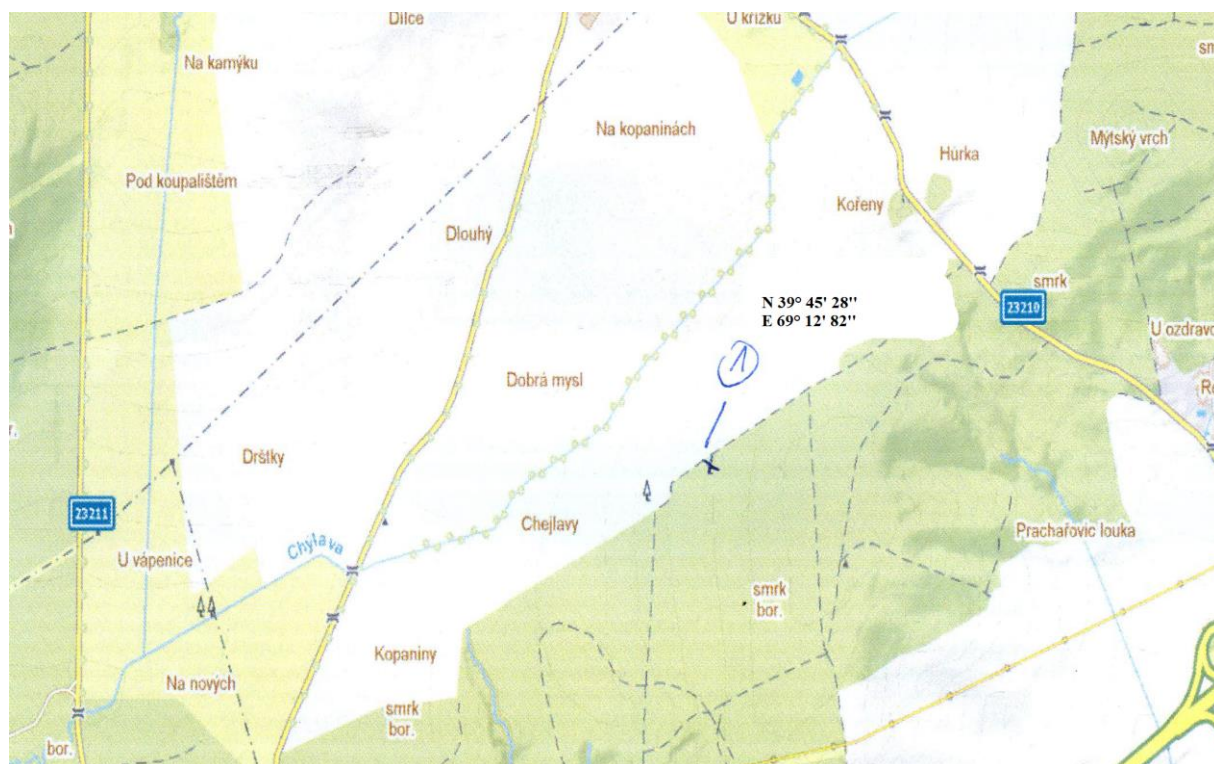








**Příloha 3: Situační náčrtek místa činu**



**Příloha 4: Pitevní protokol PA 258/19**

**Vetret**

Na Halytři 45  
621 00 Brno

telefon: 377260586; 702 213 319  
e-mail: [cada@vedilab.cz](mailto:cada@vedilab.cz); [laborator@vetret.cz](mailto:laborator@vetret.cz)

<b>fakturace:</b> POLICIE ČESKÉ REPUBLIKY KŘP JIHOMORAVSKÉHO KRAJE Územní odbor SKPV 1. oddělení obecné kriminality KRÁTKÁ 23 621 00 BRNO Čj.: KRPX-2458-4-6-TČ-2019-poř. č. 389	<b>fakturační adresa:</b> POLICIE ČESKÉ REPUBLIKY KŘP JIHOMORAVSKÉHO KRAJE Územní odbor SKPV 1. oddělení obecné kriminality KRÁTKÁ 23 621 00 BRNO
<b>zvíře</b> druh: srnec evropský ( <i>Capreolus capreolus</i> ), M	PA 258/19 datum přijetí: 13. 9. 2019 datum vyřízení: 14. 9. 2019

**VÝSLEDEK PATOLOGICKO-ANATOMICKÉHO VYŠETŘENÍ**

K patologicko-anatomickému vyšetření doručen kadáver srnce evropského bez hlavy. Vzhledem k této situaci nelze přesně určit stáří zvířete, jedná se však o dospělý kus. Zvíře nebylo označeno čipem ani identifikační značkou.

U kadáveru zjištěno rozsáhlé traumatické poškození spodiny těla. Polytrauma všech orgánů dutiny hrudní i břišní. Fraktury kostí pomocí RTG vyšetření zjištěny nebyly. Jedná se o stav vyvolaný velmi silným úderem nebo údery tupým předmětem. Vzhledem k situaci usuzuji, že se jedná o zvíře sražené automobilem. V těle při vyšetření nebyla zjištěna žádná cizí tělesa ani střely. V levé hýždí zjištěna rána/otvor neznámého původu.

Cena patologicko-anatomického a RTG vyšetření

1 000,- Kč

Provedl: MVDr. Zdeněk Novotný  
počet stran: 1  
číslo stránky: 1

datum vyřízení: 14. 9. 2019  
podpis:   
razítko:

**Příloha 5: RTG snímky**







